Lane Medical Library

Aus der Königlichen Universitäts-Frauenklinik zu Halle a. S.
Dir.: Geh. Medizinalrat Prof. Dr. Dr. J. Veit.

1914

Ein Fall vom Robertschem Becken.

Inaugural-Dissertation

zur

Erlangung der Doktorwürde

in der Medizin, Chirurgie und Geburtshülfe

mit Genehmigung der

Hohen medizinischen Fakultät der

Vereinigten Friedrichs-Universität Halle-Wittenberg

vorgelegt von

Paul Budniok

aus **Zawodzie** (Oberschlesien).

Halle a. S.
Buchdruckerei Hohmann
1914.

Referent: Geh. Med.-Rat Prof. Dr. Dr. Veit.

Gedruckt mit Genehmigung der medizinischen Fakultät.

Veit
dz. Dekan.

Meinen lieben Eltern.

Digitized by the Internet Archive
in 2026

https://archive.org/details/IA40153712_0552

Ein Fall von Robertschen Becken.

Im Folgenden soll ein Fall von doppelseitig ankylotisch quer verengtem (Robertschen) Becken beschrieben werden, und ich will versuchen, zur Klarstellung der Aetiologie dieser nicht allzu häufig beobachteten Beckenform einiges beizutragen.

Seit Robert im Jahre 1842 den ersten Fall dieser Art veröffentlicht hat, sind in der Literatur nur 10 Fälle von sezierten Robertschen Becken beschrieben worden. So veröffentlichte Kirchhoffer in der neuen Zeitschrift für Geburtshilfe einen zweiten Fall von doppelseitig ankylotisch quer verengtem Becken und nach weiteren 6 Jahren erschien eine Publikation über diese Beckenform von Seyfert-Lambl in Prag. Robert war in der glücklichen Lage, noch ein zweites zuerst von P. Dubois in Paris beobachtetes Becken im Jahre 1853 zu veröffentlichen. Ein weiterer Fall stammt von Lloyd Roberts aus Manchester, den er in der Sitzung der Obst. Soc. of London 1867 demonstrierte. Der 6. Fall wurde von Kehrer bearbeitet und die 7. Robertsche Beckenform wurde von A. Martin in einer im Jahre 1870 in Berlin erschienenen Dissertation publiziert.

Ferner teilte Choisil einen Fall mit unter dem Namen Landuzysches Becken. Die 9. Publikation stammt von Ferruta und die 10. von Grenser. Im letzten Fall wird die Aehnlichkeit mit dem Robertschen Becken in dem Olshausen-Veitschen Lehrbuch in Frage gestellt, da nicht die Möglichkeit von der Hand zu weisen ist, daß es sich hier um ein allgemein gleichmäßig verengtes Becken handelt, dessen querer Durchmesser im Beckenausgang noch mehr verkürzt ist.

Erwähnt möge noch sein das nicht streng hierher gehörige von Litzmann im 25. Bande des Archivs für Gynäkologie veröffentlichte Becken, das durch seine ganz eigenartige Form einen bisher in der Literatur einzig dastehenden Fall darstellt und in gewisser Hinsicht eine Aehnlichkeit mit dem Robertschen Becken bietet. Es sei hier kurz beschrieben:

Das Becken stammt von einer 36jährigen Arbeiterin, die bereits zweimal mit der Zange entbunden und während der dritten Entbindung infolge Uterusruptur ad exitum gekommen war. „Auf den ersten Blick fällt das Fehlen des knöchernen Beckenbodens in die Augen. Gemeinsam mit dem synostotisch quer verengten Becken sind die Schmalheit des Kreuzbeines und die Streckung der Hüftbeine; beides ist jedoch in geringerem Grade vorhanden, als bei der vorerwähnten Form. Der letzte Lendenwirbel ist in seiner äußeren Form bedeutend verändert; der Körper hat fast die Gestalt eines Dreiecks mit der Basis nach rechts angenommen. Er erscheint von oben nach unten stark zusammengedrückt. Das Kreuzbein, wenn man dieses Knochenrudiment überhaupt noch so nennen kann, läßt seine ursprüngliche Form kaum noch erkennen. Es besteht von oben gesehen aus einem knöchernen Halbringe, welcher die Verbindung mit dem Lendenwirbel einerseits und den beiden Hüftbeinen andererseits herstellt. Von Körper und Flügel kann absolut nicht die Rede sein, die übrigen Kreuzbeinwirbel fehlen gänzlich. Die hintere Fläche des Kreuzbeines wird durch die an einander stehenden Hüftbeine fast gänzlich verdeckt. Die verhältnismäßig hohen Darmbeinschaufeln nähern sich von vorn gesehen der Form eines Quadrates. Die S-förmige Krümmung der Cristae ist nahezu verschwunden; die Hüftbeine verlaufen nach einer anfänglich schwachen Biegung gestreckt nach vorn, die horizontalen Schambeinäste biegen bei der Crista pubis plötzlich nach innen um, wodurch der Beckeneingang die Gestalt eines länglichen Vierecks erhält.

Interessant ist, daß Litzmann die Entstehung dieses Beckens auf einen entzündlichen Prozeß zurückführt, der sich

in extrauterinen Leben an der unteren Lendenwirbelsäule und am Kreuzbein abgespielt haben müsse.

Von klinisch beobachteten, nicht zur Sektion gekommenen Fällen von Robertschem Becken liegen uns auch nur spärliche Mitteilungen vor. So veröffentlichten Kleinwächter und Comelli je einen Fall, der in ihre Klinik kam. Es gelang ihnen durch Craniotomie die Mutter am Leben zu erhalten. Ein dritter Fall wurde von Ehrendorfer beschrieben. Hier besagt die Anamnese, daß die Eltern brustkrank gewesen und an Blutbrechen zu Grunde gegangen seien. An der Pat. selbst war objektiv nichts von überstandener Rachitis nachweisbar; auch ließen sich keine Spuren überstandener Entzündung in der Gegend der Hüftgelenke nachweisen. Bei dieser Pat. wurde die Sectio caesarea ausgeführt und Pat. als geheilt entlassen. Ein 4. Robertsches Becken wurde von Professor Kouwer in der Sitzung vom 8. 10. 1906 der niederländischen gynäkologischen Gesellschaft demonstriert. Leider gibt das Referat über diesen Fall keine genauen Mitteilungen bezüglich der Anamnese. Es finden sich dort nur die Maße: Tub. ischii 10 cm: Spinae post. sup. 7,5 cm vor. (1. Partus forceps 2. und 3. Partus sectio caesarea.)

Ein weiterer Fall wurde im vergangenen Jahre in der Frauenklinik zu Göttingen von K. Becker beobachtet und in der Monatsschrift für Geb. und Gyn. publiziert. Hier handelte es sich um eine 20jährige I. para, die als Kind „englische Krankheit“ durchgemacht und erst mit 2 Jahren laufen gelernt haben will. Die Pat. hat ausgesprochene Genu valga; auffallend war die Schmalheit der Hüfte; Das Kreuzbein wurde durch die stark vorspringenden Spinae iliacae post. sup. faßt überdeckt. Die Dist. spin. betrug 18 cm, die Dist. crist 21,5 cm, die Trochanteres 24,5 cm und die Conj. externa 19 cm. Die innere Untersuchung ergab nach Becker folgenden Befund: „Introitus sehr eng, der untersuchende Finger streift beiderseits die absteigenden Aeste des Os pubis. Die Sitzbeinhöcker und -stacheln dringen besonders rechts weit ins Becken vor. Die Verengerung in querer Richtung wird dadurch so hoch-

gradig, daß man kaum bis Fingerlänge in die Vagina vordringen kann. Infolgedessen ist es nicht möglich, das Promontorium zu erreichen".

Bei der Pat. wurde die Sectio caesarea mit Erfolg ausgeführt. Bezüglich der Aetiologie dieses Beckens führt, und das ist mit Rücksicht auf meinen Fall von Wichtigkeit, Becker aus, daß seine Pat. in den ersten Lebensjahren eine Ostitis irgendwelcher Provenienz durchgemacht haben müsse, daß die Synostose der Ileosacralgelenke ein Folgezustand der Ostitis sei. Er schließt sich also dem von mir noch näher zu erörternden Standpunkte von Breus-Kolisko an.

Nach der im Schröderschen Lehrbuch der Geburtshilfe gegebenen Schilderung besteht das Charakteristische der Robertschen Beckenform im folgenden: „Es besteht eine Hüftkreuzbeinankylose auf beiden Seiten. Hierbei fehlen die Kreuzbeinflügel ganz, oder sind nur rudimentär entwickelt. Die Kreuzbeinwirbel sind schmal, die Krümmung des Knochens der Quere nach ist konvex, statt konkav, die der Länge nach verhält sich verschieden. Das Kreuzbein hat seine Lage verändert; es ist tief in das Becken hineingesunken, sodaß die hinteren Enden der Darmbeine ungewöhnlich weit hervorragen und die Spinae post. sup. sich einander stark nähern. Die Krümmung der linea innominata ist sehr gering oder fehlt fast vollständig. Die Darmbeine gehen von der Ankylose aus flach nach vorn und vereinigen sich in der Symphyse unter einem spitzen Winkel."

Bezüglich der dadurch entstandenen Aenderung der Räumlichkeitsverhältnisse im Becken führt Schröder aus: „der gerade Durchmesser des Beckeneingangs ist durch das Tiefertreten des Kreuzbeines verkleinert, doch wird diese Verkleinerung durch die mangelnde Querspannung des Beckens und die dadurch bedingte weitere Entfernung der Symphyse vom Promontorium zum größten Teile wieder aufgehoben. Die wichtigste Veränderung besteht in der hochgradigen queren Verengerung, die in der Richtung nach dem Beckenausgang hin so zunimmt, daß nur eine lange Spalte übrig bleibt".

So leicht man sich in descriptiver Hinsicht über die Abgrenzung des Begriffes des quer verengten Beckens einigen konnte, so divergent sind in der Literatur die Anschauungen über die Aetiologie dieses Beckens. Insbesondere steht die congenitale Anlage der Entstehung durch Endzündung mit oder ohne Trauma gegenüber. Robert selbst stand zuerst auf dem Standpunkt, den ursprünglich Naegele angegeben hat, wonach die Entstehung seines Beckens in einer anormalen Entwicklung begründet sei.

Er sagt: „die Anomalien des Kreuzbeins sind primär, die Synostose angeboren, jene der übrigen Knochen dagegen erst sekundäre Folgen der Anomalien des Kreuzbeines in Beziehung auf seine Form und Verbindung. Die Beschaffenheit der Synostoses sacroiliacae, ihre Vollkommenheit und die totale Abwesenheit von Zwischensubstanz, sowie die sekundäre Deformität der ungenannten Beine, beweisen zur Evidenz, daß ihre Genese mit Ossificationsprozessen des ganzen Beckens zusammenfällt, und daß, wenn wir die Sache mit einem Namen benennen wollen, Synostosis congenitalis beider Kreuzdarmbeinfugen vorhanden ist".

Durch die Beobachtung des Dubois'schen Beckens war Robert 1851 gezwungen, seine Auffassung über die Aetiologie zu ändern. Dieses Becken weicht von seinem zuerst beschriebenen insofern ab, als es wohl quer verengt war, jedoch nur eine partielle Synostose beider Ileosacralgelenke aufwies. Außerdem waren deutliche Residuen überstandener Ostitis erkennbar, die durch die Anamnese erklärt wurden und ihre Bestätigung fanden. Das Becken entstammt einer 17jährigen Pariserin, die im Alter von 6 Jahren ein schweres Beckentrauma mit anschließender Entzündung beider Ileosacralgelenke durchgemacht hatte, die zur völligen Ankylose dieser Gelenke geführt hat. Es konnte demnach, wie Schroeder ausführte, das Kreuzbein vermöge des Druckes des Rumpfes nicht tiefer zwischen die Hüftbeine treten; es fehlte also vom 6. Lebensjahre ab der Zug durch die Ligamenta ileosacralia auf die hinteren Enden der Darmbeine. Hierdurch mußte unter Be-

rücksichtigung dessen, daß durch die Ankylose das Wachstum der Ileosacralia behindert wurde, der Grund zur größeren Querspannung fortfallen und das Becken die kindliche Form behalten; die queren Durchmesser mußten sogar durch den von den Seiten aus stattfindenden Druck der Femora, denen die Querspannung nicht entgegenwirkte, relativ noch kleiner werden."

Diesen Erwägungen hat sich zweifellos auch Robert nicht entziehen können, denn er änderte seine Meinung dahin, daß die Entstehung aller quer- und schräg verengten Becken sich aus einem krankhaften Prozesse der Kreuzdarmbeinfuge als erworbene erklären lassen. Jedoch hat er diese von ihm selbst ausgesprochene Ansicht abgeschwächt, indem er am Schluß seiner Arbeit die Entzündungen „nicht als Ursache, sondern als zufällige Kombination der Synostose" erblickte.

Den Standpunkt Naegeles von der congenitalen Anomalie nahm auch Kirchhoffer mit Bezug auf das von ihm beschriebene Robertsche Becken ein. Ebenso gehen die Ansichten von Lambl und Litzmann dahin, daß die Entstehungsursache nicht in der Entzündung zu suchen sei, daß die Synostose nicht das Produkt einer Ostitis sei, welch letztere nur als eine zufällige Kombination jedoch nicht als Ursache der Anomalie zu betrachten wäre. Hingegen steht Schröder auf dem Standpunkt, daß die Genese des Robertschen Beckens keine einheitliche sein könne, sondern daß für den einen Teil der Fälle, wo die Anamnese als auch der objektive Befund am Becken Residuen abgelaufener Entzündungen außer Frage stellen, aetiologisch eine Ostitis anzunehmen sei, und daß in den anderen Fällen ein ursprünglicher Bildungsfehler mit Verschiebung des Darmbeins genetisch in Erwägung gezogen werden müsse.

Bumm entscheidet sich weder für die entzündliche, noch auf Bildungsanomalie beruhende Genese dieser Beckenform, sondern er beschränkt sich lediglich darauf, diese Dualität der Genese anzugeben.

Breus und Kolisko behandeln in ihrer Monographie über die pathologischen Beckenformen die Frage der Aetiologie

außerordentlich eingehend. So sehr diese Verfasser auf dem übrigen Gebiet der Beckenpathologie sich den modernen Standpunkt von der Bedeutung der Konstitution und insbesondere der inneren Sekretion über die Skelettbildung zu eigen gemacht haben, für die Genese des Robertschen Beckens erkennen sie ausschließlich entzündliche Ursachen an; den Beweis dafür führen sie in folgender Weise:

Sie gehen in ihrer Abhandlung zurück auf die Genese der einseitig ankylotisch schräg verengten (Naegeleschen) Becken. Ueber diese gibt es eine so große Literatur, daß ich sie hier nicht anführen kann.

Wie bereits eingangs erwähnt, gab Naegele über die Genese seines Beckens seine Ansicht zuerst dahin kund, daß „diese Deformität weder von äußeren Veranlassungen noch von inneren krankhaften Zuständen, sondern von einer ursprünglichen Bildungsabweichung herrühre". Als nun jedoch an synostotisch schräg verengten Becken deutliche Residuen abgelaufener Entzündungen nachgewiesen wurden, trat die Ansicht in den Vordergrund, die zuerst von Betschler vertreten wurde, daß die congenitale Entstehung dieses Beckens doch sehr in Zweifel gestellt werden müsse, und daß es wohl zweckmäßig sei anzunehmen, daß dieses Becken auf entzündliche Ursache zurückzuführen sei. Da ferner die Synostose als das charakteristische Merkmal des Naegele-Becken nicht anerkannt, vielmehr der Satz ausgesprochen wurde, daß das Naegelesche Becken mit der Synostose in keiner Weise zusammenhängen könne, wurde die Verwirrung in der Frage der Aetiologie dieses Beckens immer größer. Diesen Anschauungen trat Martin in energischer Weise entgegen, indem er die Synostosen als ein untrennbares Merkmal des Naegele-Beckens hinstellte und sie als das Produkt einer stattgehabten Entzündung bezeichnete. Diesen Ausführungen schloß sich an der Hand zahlreicher eingehend beobachteter Fälle der Leydener Geburtshelfer Thomas an, indem er sämtliche synostotisch schräg verengte Becken für erworben erklärte. Er bezeichnete die Synostose als das

Produkt einer Entzündung, die im Knorpel sich abgespielt habe. Den am Kreuzbein und am Sacralzapfen befindlichen Defekt dachte er sich durch Schwund oder Schrumpfung der abnorm verwachsenen Knochen entstanden. Auf Grund zweier von ihm veröffentlichter kindlicher Becken, an denen er eine noch nicht völlig abgelaufene Ostitis Ileosacralis nachweisen konnte, sprach Thomas den Satz aus, daß dieser Prozeß zweifellos zu einer vollkommenen Ankylose geführt hätte, wenn nicht der vorzeitige Tod der Kinder erfolgt wäre.

Dieser Auffassung trat Olshausen entgegen, indem er einmal in der ancylosis sacroiliaca zwar ein gewöhnliches, aber nicht notwendiges Atribut der Naegeleschen Becken sah, dann aber auch für das Wesentlichste die Entscheidung darüber hielt, ob die Synostose oder der Defekt das Primäre wäre. Er erblickte den Defekt nur am Kreuzbein und nahm an, daß er aus einer Bildungshemmung hervorgegangen sei.

Noch weitere Verwirrung brachte Litzmann in dieses Thema, indem er „alle schräg verschobenen Becken unter einem Gesichtspunkte“ zusammenfassen zu müssen glaubte. Er bezeichnete als das gemeinsame Merkmal eben die schräge Verschiebung, die er auf einen dauernd einwirkenden Druck der Rumpflast auf die Extremität einer Seite zurückführte. Er meinte, daß bei diesem „einseitigen Druck“ die synostotische Beckenhälfte stärker belastet sein müsse als die gesunde. Die Folge davon ist die Streckung des einen Hüftbeins und eine Verschiebung der Schamfuge nach der anderen Seite. Während er unter Hinweis darauf, daß er an jedem Naegelschen Becken eine Verschiebung des synostosierten Hüftbeines an dem Kreuzbein nach hinten nachweisen konnte, in der Synostose eine Teilwirkung des auf die Pfanne einwirkenden Druckes sah, nahm Ahlfeld den Standpunkt ein, daß die Synostose immer auf entzündliche Ursachen zurückzuführen sei. Letztere ließe sich fast ausnahmslos teils durch die Anamnese, teils durch ostitische Residuen am Becken nachweisen.

Auch Unna brachte keine Klarheit in den Wirrwarr der Anschauungen. Er führte die Genese auf eine Bildungsanomalie zurück und gab hierfür als Grund das Fehlen des Costariuskerns der drei ersten Kreuzwirbel auf einer Seite an.

Nach Breus und Kolisko beruht die Genese sowohl des Naegeleschen als auch Robertschen Beckens, die ja trotz ihrer Verschiedenheit in aetiologischer Hinsicht völlig identisch sind, auf ein und demselben Grunde und Vorgange. Sie führen nämlich die Entstehung des Naegele-Becken auf eine einheitliche Ursache zurück, die in der ileosacralen Ostitis einer Seite zu suchen sei. Sie betonen das Wort Ostitis, weil sie den Sitz der Entzündung hauptsächlich in den knöchernen Gelenksenden erblicken, die zur Synostose und zum Defekt am Kreuzbein und am Sacralzapfen führt. Nach ihnen ist es also falsch, anzunehmen, wie einige es getan haben, daß die Entzündung von der Knorpelscheibe ausgeht.

Selbst in den Fällen von Naegeleschen Becken, bei denen die ostitische Genese durch völlige Verwischung von Residuen dunkel erscheint, läßt sich trotzdem mit Hilfe der Anamnese als auch von oft zu beobachtenden Hautnarben diese zweifelsfrei eruieren. So weisen die Verfasser nach, um ein Beispiel aus der großen Anzahl herauszugreifen, daß die Anamnese bei einem „reinen“ Naegele-Becken zweifellos eine in der Kindheit überstandene eitrige Knochenentzündung ergeben habe, die zu Durchbrüchen am Kreuzbein und am Oberschenkel führte. Bei einem anderen gleichfalls für „rein“ gehaltenen Naegele-Becken besagt die Anamnese, daß Pat. im Alter von 2 Jahren an einer Eiterung in der Hüftgegend gelitten habe, die auch eine über der Spina posterior superior der synostotischen Seite gelegene Narbe hinterlassen hat.

Bei einem dritten Becken, das von Thomas beobachtet wurde, ließ sich gleichfalls feststellen, daß im Alter von 7 Jahren an der linken Hinterbacke Abscesse aufgetreten waren und genau an der Spina posterior superior des linken Hüftbeins mit dem Knochen verwachsene Narben hinterlassen hatten. Dies brachte Thomas selbst auf den Gedanken, ob

die Ankylose des Hüftgelenkes nicht durch eine Knochenkrankheit verursacht sei. Leider will er im Knochen keine Spuren überstandener Ostitis gesehen haben, sodaß er diese seine Betrachtung nicht weiter in den Vordergrund seiner Arbeit stellt.

Aehnliche Beobachtungen bezüglich der Anamnese sowohl als auch des Nachweises von Narben sind unter anderen auch von Ahlfeld gemacht worden. Nun muß hervorgehoben werden, daß zum Zeichen einer überstandenen ileosacralen Ostitis bei fehlender diesbezüglicher Anamnese nicht unbedingt der Nachweis von Narben erforderlich wäre, wie das von einigen Autoren angenommen wurde; denn wir wissen, daß z. B. bei Tuberkulose wohl Ausheilung möglich ist, ohne daß ein Durchbruch nach außen zu erfolgen brauchte. Es ist demnach nach Ansicht von Breus und Kolisko falsch, anzunehmen, daß an allen Naegele-Becken, die keine Residuen von Entzündung boten, nur die Möglichkeit der Annahme eines kongenitalen Ursprungs gegeben sei.

Unna erhob ferner den Einwand, daß bei diesen Beckenformen, vorausgesetzt, daß sie auf ostitischer Grundlage beruhen, doch eine größere und vermehrte Osteophytbildung sich nachweisen lassen müsse. Diese Ansicht trifft jedoch nicht zu, denn es ist bekannt, daß bei tuberkulöser Ostitis die Osteophytbildung zum größten Teil eine sehr geringfügige ist. Außerdem dürfte es wenig wahrscheinlich klingen, wenn man konsequentermaßen annehmen wollte, daß die so oft an Becken nachweisbaren ostitischen Spuren nur zufällige Kombinationen darstellen sollten.

Man neigte somit zu der Ansicht, daß in den Fällen, wo ostitische Veränderungen des Knochens, sowie hinterlassene Narbenbildungen vorhanden seien, eine ostitische Genese für das Naegele-Becken berechtigt erscheine, daß jedoch in allen anderen Fällen, wo weder Anamnese noch der objektive Befund am Becken selbst Anhaltspunkte für eine überstandene ileosacrale Ostitis geben, deren Entstehungsursache zu suchen sei in einer congenitalen Anomalie, verbunden mit dem von

Litzmann in die Literatur eingeführten Begriff von der Ueberlastung der einen Beckenhälfte.

Als zweites Beweismittel zum Nachweis der ostitischen Genese des Beckens führen die Verfasser neben der eben besprochenen Synostose sowie der synostotischen Residuen den Defekt am Kreuzbein und am Sacralzapfen des Darmbeines an. Man hat ursprünglich die Bedeutung des Defekts am Sacralzapfen des Darmbeines nicht in der für den Beweis der ostitischen Genese erforderlichen Weise erkannt. So hat beispielsweise Olshausen angenommen, daß der Defekt am Sacralzapfen eine sekundäre Folgeerscheinung des Defektes am Kreuzbein wäre. Nun stehen aber diese Defekte in gleichwertiger Beziehung, in dem es sich bei beiden doch zweifellos um Defekte des Gelenksendes sowohl vom Kreuzbein als auch vom Sacralzapfen handelt, die für gewöhnlich durch Knorpelscheiben miteinander articulieren. So ist erklärlich, daß wenn durch entzündliche Prozesse der Sacralzapfen der einen Seite in der Form und im Umfang eine Aenderung erfährt, es naturgemäß zu einer Asymmetrie des Kreuzbeines führen müsse.

Diesen Defekt führen nun Breus und Kolisko lediglich auf ostitische Absumption zurück. Diese bedingt einen mehr oder minder großen Verlust an Knochenmasse. Die hierdurch bedingte Formveränderung kann weiterhin noch beeinträchtigt werden einmal durch die an jugendlichen Becken ohne weiteres einleuchtende Sistierung des Wachstums; dann aber auch noch dadurch, daß sich Inaktivitätsatrophie hinzugesellt, indem mit der eintretenden Synostose einige Ligamenta und Muskeln atrophisch werden. Thomas nahm an, daß der direkte Verlust des Knochens wohl in erster Linie auf die soeben erwähnte Inaktivitätsatrophie zurückzuführen sei. Diese Annahme muß jedoch als zu weitgehend zurückgewiesen werden.

Es wurde weiterhin die Frage erhoben, was wohl als das Primäre zu bezeichnen wäre, ob die Synostose oder der Defekt. Breus und Kolisko vertreten den Standpunkt, daß weder die Synostose noch der Defekt primärer Natur seien, daß vielmehr in der Ostitis das Primäre gesucht werden

müsse. Der Defekt sowohl als auch die Synostose sind nach ihren überzeugenden Ausführungen nur gleichwertige Teilprodukte eines und desselben Prozesses, nähmlich der Ostitis.

Interessant ist auch die Tatsache, die mit in den Vordergrund der wirren ätiologischen Diskussion erhoben wurde, daß man sich wohl ein Naegele-Becken denken könne, bei dem alle Eigentümlichkeiten vorhanden seien, bis auf die Synostose. Breus und Kolisko erklären dies damit, daß der ostitische Prozeß in diesem Fall eben noch nicht abgeheilt sei und noch nicht zur Ankylose habe führen können.

Breus und Kolisko anerkennen nicht die Möglichkeit, daß durch intrauterine Entzündung die Zerstörung des Kreuz-Darmbeingelenkes mit Ankylosierung stattfinden kann. Als ausschlaggebend führen sie den Grund an, daß in allen bekannt gewordenen Fällen von congenitalem Defekt des Kreuzbeins bei Erwachsenen das anatomische Bild des Defektes insofern ein anderes sei, als beim Naegele oder Robertschen Becken keine Synostose besteht, während in Wirklichkeit bei diesen Formen eben das Gelenk verödet ist. Ob in dem von mir mitzuteilenden Fall eine Synostose vorhanden ist oder nicht, kann ich, da es sich um eine lebende Frau handelt, nicht entscheiden.

In der Genese völlig übereinstimmend ist nach den Ausführungen von Breus und Kolisko das Robertsche Becken. Mit wenigen Ausnahmen — so in dem Fall des ersten Robertschen Beckens, wo sich wegen der nicht genügenden Schilderung anamnestisch sowohl als auch durch objektiven Befund die ostitische Genese nicht mit Bestimmtheit nachweisen läßt, — läßt sich in allen anderen Fällen die Ostitis ileosacralis als einheitliche Aetiologie eruieren. Es unterliegt keinem Zweifel, daß in dem Kirchhofferschen, dem zweiten Robertschen von Dubois zuerst beobachteten, sowie dem Prager Zigeunerbecken Residuen abgelaufener Entzündungen nachweisbar sind. Dasselbe gilt auch von den von Martin und Landouzy veröffentlichten Fällen.

Die Anamnese bei dem von Kirchhoffer beschriebenen Fall berichtet von einem Sturz aus dem Erdgeschoss in den

Keller, an den sich ein 7wöchentliches Krankenlager angeschlossen haben soll.

Martin berichtet in seinem Fall von Skropheln, an denen seine Pat. in ihrem 6. Jahre litt und „im Anschluß daran das Gehen verlernt haben will".

Kehrer stellt in seiner Anamnese fest, daß seine Pat. im Alter von 14 Jahren an „Hüftschmerzen, die in beide Beine ausstrahlten", gelitten habe. An dem Becken hat er „Osteophytbildung an den oberen Rändern beider Pfannen" gefunden und führt diese mit Recht auf eine stattgehabte Entzündung zurück.

Daß bei dem bilateralen Defekt naturgemäß eine noch weitergehende Veränderung des Os sacrum im Sinne der Verschmälerung dieses Knochens stattfinden muß, leuchtet ohne weiteres ein.

In jedem Fall ist das Bestehen einer Synostose unbedingt beweisend für eine längst abgelaufene Ostitis ileosacralis.

Durch die Absumption ist es zu beiderseitigem beträchtlichem Defekt der Sacralzapfen gekommen, der hinwiederum zur Streckung der lineae innominatae geführt hat.

Da nach der zusammenfassenden Darstellung der letzte derartige Fall im Jahre 1891 von Ferruta beschrieben worden ist, will ich versuchen, den neuen durch die Breus-Koliskosche Arbeit gewonnenen Maßstab an einem gegebenen Fall anzulegen und glaube damit, die Mitteilung des vorliegenden Falles rechtfertigen zu können.

Es handelt sich um eine 31jährige Frau, die 7mal schwanger gewesen ist und bei welcher alle 7 Kinder in lebendem Zustande während der Geburt perforiert werden mußten. Schon dieser Zug in der Anamnese ist für den hohen Grad der bestehenden Beckenveränderung charakteristisch und wir finden ähnliche Angaben von der Unmöglichkeit der Geburt per vias naturales auch bei den Fällen in der Literatur. Die Mehrzahl der in der Literatur beschriebenen und in dieser Arbeit erwähnten Robertschen Becken betrifft Erstgebärende, bei

denen saectio caesarea oder kephalothrypsie gemacht wurde, und die im Anschluß daran ad exitum kamen.

Unsere Pat. hat beide Eltern früh verloren; eine Todesursache ist nicht bekannt; sodass über hereditäre Verhältnisse nach dieser Richtung hin nichts bestimmtes ausgesagt werden kann. Die Pat. selbst hat angeblich „englische Krankheit“ durchgemacht und erst „mit 4 Jahren“ laufen gelernt. Im gleichen Alter wurde sie wegen Knocheneiterung in der linken Hüftgelenksgegend wiederholt operiert. An sonstigen Krankheiten hat Pat. noch im Alter von 12 Jahren skrophulöse Augenentzündung und mit 15 Jahren eine ekzem-artige Erkrankung der Kopfhaut durchgemacht, was alles zusammen auf skrophulös-tuberkulöse Anlagen schliessen läßt. Die erste Menstruation trat im 13. Lebensjahre ein und war stets regelmässig. Die Frau ist seit 4 Jahren verheiratet.

Die erste Schwangerschaft stellte sich im 21. Lebensjahr ein und nun folgte fast jedes Jahr eine neue Schwangerschaft. Der Verlauf der Gestationsperiode war regelmäßig bis zum Momente der Geburt ein ungestörter. (Die Pat. ist an einen Schmelzgehilfen einer Glasfabrik verheiratet und hat ihren Wohnort in einem großen Dorf, das in einer Industriegegend gelegen ist. Die nächst größeren Städte sind Cottbus und Görlitz.)

Die ersten 4 Kinder empfing sie in unehelichen Zustande und begab sich jedesmal in die Behandlung ihres Kassenarztes, der in demselben Orte ansässig war. Dieser nahm, wie bereits eingangs erwähnt, in allen 4 Fällen jedesmal die Perforation des lebenden Kindes vor. Die Frau heiratete dann und wurde wieder alsbald schwanger. Sie stellte sich ihrem früheren Arzte vor, der aber diesmal die Behandlung ablehnte und sie dann in die nächst größere Stadt in eine Privatklinik verwies. Auch dort wiederholte sich zweimal dasselbe Spiel. Das 7. lebende Kind perforierte ein dritter Arzt, der gleichfalls in ihrem Wohnort ansässig war. Es sei nebenbei erwähnt, daß die ersten 4 sowie die 7. Perforationsoperation in der Wohnung der Pat. vorgenommen wurde.

Die Frau wurde zuletzt vor einem Jahre entbunden. Nachdem sie so 7mal ihre ausgetragenen Kinder durch Perforation verloren hatte, kam sie am 15. April d. J. endlich gegen Ende ihrer 8. Gravidität auf den Rat der Hebamme und des Kassenarztes in unsere Klinik mit dem ausdrücklichen Wunsch, nunmehr ein lebendes Kind zu bekommen und zwar, wie sie selbst sagte, durch „Leibschnitt". Die letzte stattgehabte Menstruation war anfangs August 1913; die ersten Kindesbewegungen hatte sie im Dezember verspürt. Die Pat. befand sich zur Zeit der Aufnahme demnach in der 38. Schwangerschaftswoche. Bei der Aufnahme wurde folgender Befund erhoben:

Pat. ist 142 cm groß, hat eine Kyphoscoliose im unteren Abschnitt der Brustwirbelsäule. Der Gesichtsausdruck ist etwas imbecil. Es bestehen deutlich ausgeprägtes Chloasma uterinum und leichte Blatternarben im Gesicht. Die Ohrläppchen sind angewachsen; die Schädelbildung weist normale Verhältnisse auf. Eine Vergrößerung der Schilddrüse ist nicht feststellbar. In der Gegend des Schildknorpels befindet sich eine mit dem Knorpel fest verwachsene Narbe. Auf der rechten Cornea ist deutlich eine Trübung sichtbar. Am Nacken sind zahlreiche kleine Vitiligo-artige Flecken vorhanden. Bei der Inspektion des Thorax fällt das starke Vorspringen des angulus ludovici auf. Der Rosenkranz fehlt. Jedoch läßt sich eine leichte Aufbiegung des Rippenbogens feststellen. Die Sprunggelenke sind sehr plump, desgleichen die Condylen der Kniegelenke stark vorspringend; die Handgelenke sind ebenfalls plump; die Tibien mäßig gekrümmt.

Das linke Bein ist um etwa $2^1/_2$ cm kürzer und nur im obersten Abschnitt des Oberschenkels weniger entwickelt als das rechte. Die Gesäßspalte ist nach links und oben verzogen; in der Gegend des linken Trochanter major finden sich 4 mit dem Knochen festverwachsene Hautnarben nach überstandener Coxitis. Die Michaelis'sche Raute ist asymmetrisch, indem die linke Hälfte weniger entwickelt erscheint. In dieser Gegend besteht eine scoliotische Ausbiegung der

Lendenwirbelsäule nach links; etwa 7 cm oberhalb der Rautenspitze befindet sich der Gibbus der Brustwirbelscoliose ungefähr dem 11. bis 12. Brustwirbel-Dornfortsatz entsprechend. Der Gang der Pat. ist nur wenig hinkend. Sie belastet jetzt beide Beine scheinbar gleich stark.

Die Beckenmessung ergibt folgendes Bild:

Spinae	21 cm
Cristae	24 cm
Trochanteres	28 cm
Conjugata externa	17,5 cm
Conjugata diag	13,5 cm

Der quere Durchmesser der Michaelis'schen Raute beträgt 5 cm, Längsdurchmesser 11 cm. Der quere Durchmesser im Beckenausgang ist 4 cm groß; der gerade Durchmesser 11 cm.

Die innere Untersuchung ergibt:

Die großen Labien sind wenig entwickelt, desgleichen die kleinen. Der Schambogen ist stark nach hinten vorspringend und spitzwinklig. Die Spinae ischiadicae springen stark nach innen vor, sodaß man nur 2 bis höchstens 3 Finger dazwischen legen kann. Das Promontorium ist nicht ohne weiteres erreichbar. Der Raum zwischen Spinae ischiadicae und Schambeinbogen ist bequem abzutasten, wie überhaupt die ganze seitliche Beckenwand.

Der Fruchtbefund ist folgender:

Aeußerlich

Stand des Fundus: 3 Querfinger unter dem Rippenbogen,
Lig. rotunda: sind zu fühlen,
Kopf: vorliegend, beweglich über dem Beckeneingang,
Rücken: links,
Herztöne: links,
Steiß: im Fundus,
Kleine Teile: rechts.

Innerlich

Aeußere Genitalien: livid verfärbt,
Damm: erhalten,
Scheide: klafft,

Absonderung der Scheide: Weißfluß,
Cervixlänge: verkürzt,
Aeußerer Muttermund: für 1 Finger durchgängig,
Innerer Muttermund: geschlossen,
Vorliegender Teil ist der Kopf, beweglich über dem Beckeneingang.

Da der äußere Muttermund nur für 1 Finger durchgängig, der innere geschlossen gefunden wurde, war die Frau noch nicht gebärend. Sie hatte bei der Aufnahme auch noch keine Wehen. Die Diagnose wurde auf Grund der geringen Distanz der Spinae, iliacae post. sup., sowie der verkürzten Entfernung der Trochanteren, der Schmalheit der ganzen äußeren Beckenform gestellt und durch die innere Untersuchung: das starke Vorspringen der Spinae ischiadicae, die Unmöglichkeit, das Promontorium zu erreichen, der stark nach hinten vorspringende, spitzwinklige Schambogen, bestätigt.

Nach 12tägigem Aufenthalt stellten sich die ersten Wehen ein und zwar am 27. 4. 8,30 Uhr morgens. Eine Stunde später bei inzwischen Dreimarkstückgroß gewordenem Muttermund und stehender Blase wurde von Herrn Geheimrat Veit in Chloroformnarkose die sectio caesarea gemacht. Es wurde dabei ein asphyktisches, durch äußere Hautreize jedoch bald zum Schreien gebrachtes Kind (Knabe) entwickelt. Der Uterus kontrahierte sich gut, es trat keine Nachblutung ein. Das Kind war 50 cm lang und wog 3870 gr. Es gedieh weiterhin sehr gut. Der Wunsch der Frau nach gleichzeitiger Sterilisation wurde jedoch nicht ausgeführt. Das Wochenbett verlief afebril. Pat. ist nach Verlauf von 17 Tagen aufgestanden und nach weiterem Aufenthalt von 4 Tagen nach Hause entlassen worden.

Von Interesse ist die vielleicht zum ersten Mal an der Lebenden bei Robertschem Becken gemachte Röntgenaufnahme, welche Professor Heynemann nach einem von ihm selbst angegebene Verfahren, der sogen. Fernaufnahme des Beckens, durchgeführt hat.

(Verwendung fand eine Gundelachröhre, die Fokus-Distanz

betrug 134 cm. Die Röhre wurde 10 Minuten lang mit 2 bis 3 mil.-amp. und während 5 Minuten mit 4 bis 5 mil.-amp. belastet. Die Dauer der Belichtungszeit betrug danach 15 Minuten. Eingestellst wurde etwas oberhalb der Mitte zwischen Symphyse und Promontorium).

Die Betrachtung dieses Röntgenbildes zeigt sehr schön die stark nach innen vorspringenden Spinae ischiadicae und die gleichzeitig durch den linksseitigen coxitischen Prozeß verursachte Asymmetrie beider Beckenhälften zu Gunsten der rechten Seite. Ferner sieht man, daß die lineae innominatae sehr gestreckt verlaufen, und sehr schön sieht man auch die schnabelförmig zulaufenden Schambeinäste, welche mit die quere Verengerung des Beckens bedingen.

Das Eigentümliche des vorliegenden Falles besteht darin, daß sich zu der dem Robertschen Becken entsprechenden queren Verengerung noch die für das Naegele-Becken charakteristische schräge Veränderung hinzugesellt. Es ist ein solcher Fall meines Wissens bisher in der Literatur noch nicht beschrieben. Wenn wir uns nun fragen, ob sich aus dieser Kombination ein Hinweis auf die Aetiologie ableiten läßt, so können wir diese Frage mit großer Wahrscheinlichkeit bejahen.

Für die Litzmannsche Idee der mangelhaften Anlage spricht wohl bis zu einem gewissen Grade die mangelhafte Ascendenz (früher Tod beider Eltern), die Disposition des Individuums zur Rachitis (Scoliose), Scrophulose und Tuberculose, sowie einzelne Degenerationszeichen in Gestalt von angewachsenen Ohrläppchen, hohem, steilen Gaumen und einer gewissen geistigen Minderwertigkeit.

Dieses Moment, sowie die Ausführungen von Breus-Kolisko über diesen Punkt bestimmen mich, auf entzündliche Ursachen in der Aetiologie zu fahnden. Die Genese der schrägen Verengerung im vorliegenden Fall ist durch das Vorhandensein der Coxitisnarben über jeden Zweifel erhaben und stellt sich als eine endzündliche dar. Es wird uns in

diesem Falle besonders leicht, sich den Ausführungen von Breus und Kolisko anzuschließen, welche das Robertsche Becken genetisch dem Naegele Becken gleichstellen, nur daß im ersten Falle die Ankylose eine doppelseitige wird. Es leuchtet ohne weiteres ein, daß bei unserer Kranken die Vereinigung von evidenter körperlichen Minderwertigkeit und und verminderter Resistenz gegen entzündliche Schädlichkeiten schon im frühesten Alter eingesetzt haben mag, und zwar zunächst auf beiden Seiten gleichzeitig.

Es erfolgte also offenbar, und zwar wahrscheinlicher vor als nach der linksseitigen Knochencaries, eine beiderseitige in Ankylose ausgehende Entzündung beider Ileosacralgelenke mit Zerstörung der angrenzenden Knochenkerne des Os sacrum. Das Resultat davon ist die Zerstörung des massa lateralia des Kreuzbeines mit ihrem statischen Folgezustand, der queren Verengerung des Beckens.

Ich bin geneigt auf Grund des von mir beobachteten Falles, sowie des Studiums der Literatur, für sämtliche Robertsche Becken mich voll und ganz der Ansicht von Breus-Kolisko anzuschließen.

Zum Schluß meiner Arbeit sei es mir vergönnt, meinem hochverehrten Lehrer, Herrn Geh. Medizinalrat Prof. Dr. Veit für Ueberlassung des Themas sowie Unterstützung und Anregung bei Anfertigung der Arbeit verbindlichsten Dank auszusprechen. Dank gebührt auch für manche wertvolle Ratschläge Herrn Priv.-Dozent Dr. B. Aschner.

Literaturangabe.

1. K. Schroeder: Lehrbuch der Geburtshülfe. 1886.
2. Breus-Kolisko: Die pathologischen Beckenformen. 1910.
3. Olshausen-Veit: Lehrbuch der Geburtshülfe 1902.
4. P. Müller: Handbuch der Geburtshülfe.
5. Bumm: Lehrbuch der Geburtshilfe.
6. Ehrendorfer: Allgemein quer verengtes (Robertsches) Becken. Archiv für Gynäkologie. Bd. XX.
7. Litzmann: Ein durch mangelhafte Entwickelung des Kreuzbeins querverengtes Becken. Archiv für Gynäkologie. Bd. XXV.
8. Becker: Ein beiderseitiges ankylotisches Robertsches Becken. Monatsschrift für Geburtshülfe und Gynäkologie. Jahrgang 1913.
9. Kouwer: Demonstration eines ankylotisch querverengten Beckens durch Ankylose beider Sacralgelenke. Monatsschrift für Geburtshülfe u. Gynäkologie. Jahrgang 1906.

Lebenslauf.

Ich, Paul Budniok, bin geboren am 24. Januar 1887 als Sohn des Hausbesitzers Johann Budniok in Zawodzie, Kreis Kattowitz, Oberschlesien, bin preußischer Staatsangehöriger und katholischer Konfession. Meine erste Schulbildung genoß ich in der Volksschule meines Heimatsortes; alsdann besuchte ich die Oberrealschule in Kattowitz, wo ich am 26. 3. 1908 das Zeugnis der Reife erhielt. Ich widmete mich hierauf dem Studium der Medizin, und zwar brachte ich meine Studienzeit nur auf der Universität Halle-Wittenberg zu. Nachdem ich am Schluß des fünften Semesters mich der für Oberrealschul-Abiturienten notwendigen Nachprüfung im Lateinischen mit Erfolg unterzogen habe, bestand ich gleich darauf das ärztliche Vorexamen mit der Note gut. Am 10. Juni 1913 bestand ich das ärztliche Staatsexamen gleichfalls mit der Zensur gut. Das Colloquium fand statt am 16. Juni 1914. Das praktische Jahr absolvierte ich teilweise an der Lungenheilstätte in Müllrose, teilweise am Verbandskrankenhause in Kalkberge bei Berlin und an hiesiger Kgl. Universitäts-Frauenklinik. Die Approbation erhielt ich am 20. Juni 1914.

Meine Lehrer waren die Herren Professoren und Dozenten:

Anton, Beneke, Bernstein, v. Bramann †, Denker, Dorn, Eberth, Eisler, Fraenken, Gebhardt, Grouven, Grund, Haecker, Harnack, Heynemann, v. Hippel, v. Hoeßlin, Igersheimer, Karsten, Lesser, Mohr, Noll, Oppel, Roux, Schmidt, Schulz, Stieda, Stoeltzner, Veit, Vorländer, Winternitz, Wullstein.



Zeichnung nach photographischer Aufnahme.

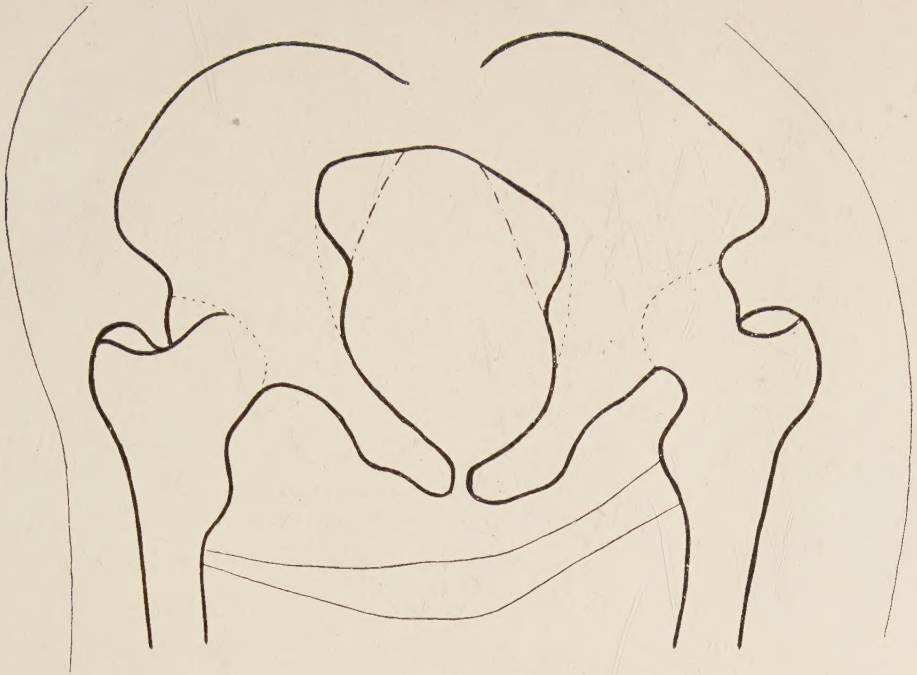

ventro-dossale Aufnahme.

Linienzeichnung nach Röntgenaufnahme.

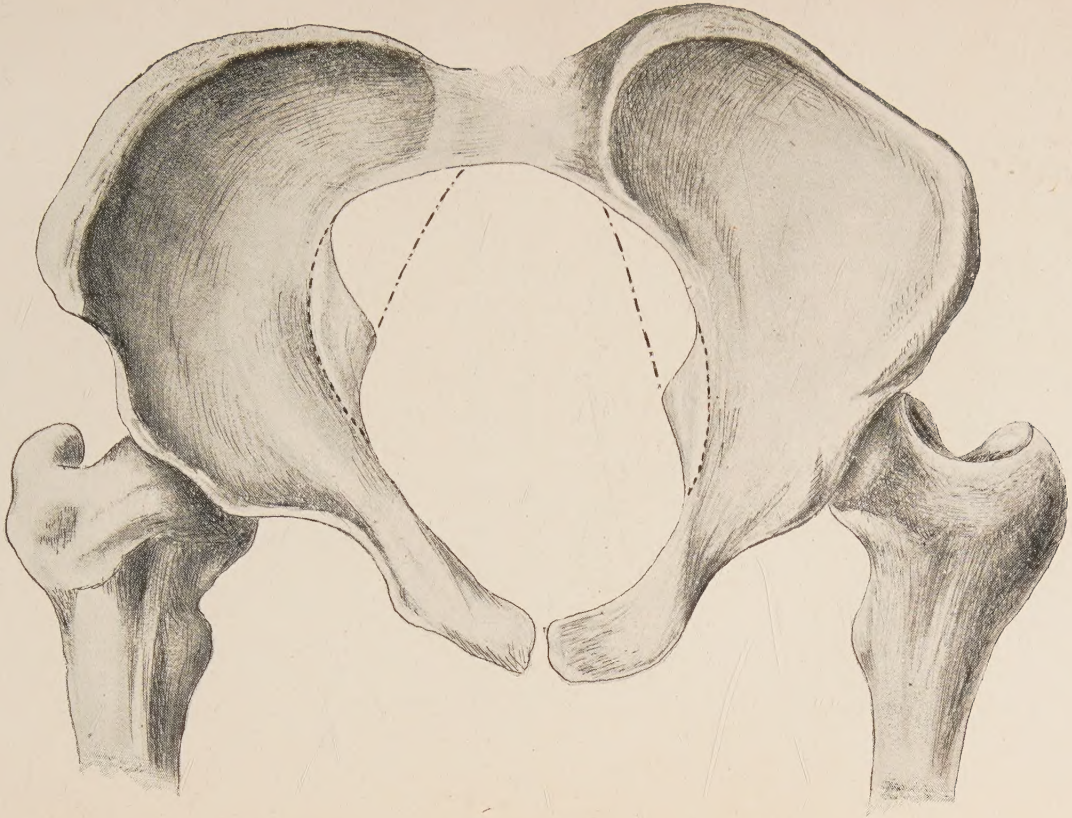

Zeichnung nach Röntgenbild (halbschematisch)